Aus dem Röntgen-Institut der Universität Basel
(Vorsteher: Prof. Dr. M. Lüdin)

Zur Röntgenuntersuchung der Lithiasis pancreatica

Inaugural-Dissertation
zur Erlangung der Doktorwürde
der medizinischen Fakultät der Universität Basel

Vorgelegt von

DIMOS D. GORIDIS

aus Kawakli (Komotini, Griechenland)

Basel 1942

Verlag von S. Karger in Basel

Von der medizinischen Fakultät Basel genehmigt
auf Antrag von Professor Lüdin
Tag der Promotion: 17. November 1942

R. UNIV.
BIBLIOTHEEK
LEIDEN

Sonderdruck aus Radiologia Clinica, Vol. XII, Nr. 5

Digitized by the Internet Archive
in 2026

https://archive.org/details/IA41546710_0152

Die Pankreassteinaffektion rechnete man bis vor wenigen Jahren zu den größten Seltenheiten. Dies wird heute noch von vielen Autoren angenommen.

Diese Pankreassteinbildungen wurden von röntgenologischer Seite verschiedentlich untersucht; von klinischer Seite aber ist diesen nur wenig Bedeutung beigemessen worden, weil die hier vorkommenden Symptome eher an Affektionen der benachbarten Organe (Magen, Darm, Gallenblase, Niere usw.) denken lassen, als an solche des Pankreas.

Die Häufigkeit der Lithiasis pankreatica wird von verschiedenen Autoren *(Chiari, Gruber, Kretz, Möckel, Opie, Pitt, Principalli, Rindfleisch, Rohde, Rosenthal, Schmidt, Simmonds, Vogeley, White)**) auf Grund von Sektionsstatistiken durchschnittlich mit 0,051 % angegeben. Im Gegensatz zu diesen Beobachtungen stehen diejenigen von *Giudiceandra,* welcher innerhalb von nur drei Monaten bei 122 Obduktionen zwei Fälle von Steinbildungen im Pankreas gefunden hat. Gegen diese Angaben von *Giudiceandra* wurde eingewendet, daß bei einem größeren Material das Verhältnis sich sicher geändert hätte.

Damit stimmt aber nicht ganz die Tatsache, welche *M. Lüdin,* der sich eingehend mit der Röntgenologie der Pankreasaffektionen befaßt hat, 1938 feststellen konnte. *Lüdin* selbst schreibt noch 1936, daß Pankreassteine selten seien; und schon zwei Jahre nachher ändert er seine Ansicht und fügt hinzu: „Nachdem ich in den letzten drei Jahren vier Fälle von Lithiasis pancreatica in vivo im Röntgenbilde diagnostizieren konnte, mit nachfolgender autoptischer Bestätigung, bin ich auf den Gedanken gekommen, durch Röntgenuntersuchungen des bei der Sektion gewonnenen Pankreas nach

*) Zusammengestellt nach den Arbeiten von *Lüdin* und *Scheidegger, Kraaz, Vogeley.*

der Häufigkeit der Lithiasis pancreatica zu forschen." So haben *Lüdin* und *Scheidegger* bei 1000 fortlaufenden Sektionen, ohne Rücksicht auf die klinische Diagnose, die Bauchspeicheldrüse — ohne sie vorher anzuschneiden — herauspräpariert, ihre Größe und ihr Gewicht bestimmt und erst nach erfolgter Röntgenaufnahme das Organ seziert. Die schattengebenden Partien wurden herausgeschnitten und histologisch untersucht. In den 1000 so untersuchten Bauchspeicheldrüsen fanden sich 81mal kalkdichte Schatten in verschiedenen Teilen des Organs als positiver Röntgenbefund. Die angeschlossene pathologisch-histologische Untersuchung ergab: 55mal Pankreassteine, 10mal Kalkkonkremente in alten Fettgewebsnekrosen, 16mal Knochenbildung in der Pankreasdrüse oder in den Fettgewebsnekrosen.

Nach diesen röntgenologisch-pathologisch-anatomischen Untersuchungen beträgt die Häufigkeit der Lithiasis pancreatica 5,5 % (!).

Allein schon die Tatsache, daß mit dem Bekanntwerden der Darstellungsmöglichkeit der Pankreassteinaffektion im Röntgenbilde die beschriebenen Fälle, von welchen weiter unten die Rede sein soll, sehr rasch zunehmen, genügt, um uns vom häufigeren Vorkommen zu überzeugen.

Es werden im Folgenden sämtliche Fälle, die bis November 1941 in der Literatur mitgeteilt sind, kurz beschrieben und wir möchten an Hand unserer eigenen Beobachtungen und derjenigen der Literatur ein Schema über die Röntgenuntersuchungen der Pankreassteinaffektion und deren Differentialdiagnose aufzubauen versuchen.

Zunächst seien die verschiedenen Ansichten der Autoren vorausgeschickt.

Allgemeines zur Röntgendiagnose der Lithiasis pancreatica.

Die Röntgenuntersuchung der Pankreassteinaffektion hat nicht nur dem Röntgenologen ein neues Gebiet eröffnet, sondern bietet auch dem Internisten und dem Chirurgen ein sicheres Hilfsmittel zur Erkennung der Krankheit.

Schon 1921 hat sich *Albers-Schönberg* geäußert, daß es bei geeigneter Methode gelingen müßte, auch am Lebenden die Pankreassteinschatten nachzuweisen *(W. Gross)*. Und bereits Ende 1921 publizierte *Duval* einen Fall von Pankreassteinen, bei welchem die Diagnose in vivo röntgenologisch gestellt und operativ bestätigt werden konnte.

Schöndube betont, daß die Röntgenuntersuchung allein als beherrschende Rolle bei der Diagnosestellung anzuerkennen sei. *Tzschirntsch* gibt in seiner ausführlichen Arbeit über Pankreassteine bei einer 19jährigen Patientin an, daß „einzig und allein hier, für die richtige

Diagnose, das Röntgenbild maßgebend war". *W. Gross* konnte nach eigenen Beobachtungen folgende Regel angeben:

1. Eine Röntgenaufnahme muß unbedingt gemacht werden und hat ohne Magenbrei zu erfolgen. 2. Obstruierende Pankreassteine sind klinisch zu erkennen und nur röntgenologisch sicher festzustellen. 3. Trennung von Steinen und Lymphdrüsen ist möglich.

Auch *Marshall* behauptet: „Pankreassteine werden nur bei einer Leerübersichtsaufnahme erkannt." *Lindsay* ist der gleichen Meinung. *Duval* gibt an, daß die Pankreassteine nur durch das Röntgenbild sichtbar zu machen seien um richtig diagnostiziert werden zu können, während die Lokalisation der festgestellten Steine schwierig sei. Eine Verwechslung aber mit Nieren- bezw. Gallensteinen ist heute nach der Verfeinerung der Untersuchungsmethoden und den verschiedenen Röntgenaufnahmen so gut wie unmöglich.

Kini, Engelstad und *Rømcke, Snell* und *Comfort* sowie *Lossen* betrachten ebenfalls die Röntgenuntersuchung als das sicherste Mittel zur Diagnosestellung der Pankreassteinbildungen. *Guleke, N.* schreibt 1928: „Die verfeinerte Technik der Röntgenologie ermöglicht es, Pankreassteine auf dem Röntgenbilde zu Gesicht zu bringen; man muß sie nur richtig zu deuten wissen."

„Die Röntgenologie ist imstande," berichten 1941 *Kaliebe* und *Hoffmann*, „die Diagnose auf einen Schlag zu sichern, und deswegen sollte sie in jedem Verdachtsfall sofort angewandt werden." *Gillies* stellt in einer eingehenden Röntgenstudie über Pankreassteinaffektion fest, daß das Maßgebende das Röntgenverfahren sei. Er unterscheidet vier Gruppen von Pankreassteinen, nämlich: 1. Solitärsteine, 2. Multiple, unregelmässig begrenzte Steine, 3. Multiple facettierte Steine und 4. Große Steine, die die Gestalt des Pankreasganges annehmen können.

Dieser Auffassung stehen aber die Ansichten und Beobachtungen von *Haenisch, Holm, Seeger, Haring*, u. a. gegenüber. *Haenisch* schreibt in der letzten Auflage seines Buches „Einführung in die Röntgenologie" folgendes: „Pankreassteine sind kaum je richtig in vivo diagnostiziert worden." Und *Seeger* stützt sich nur auf einen eigenen Fall, bei welchem der Stein vorwiegend aus Magnesium- und Natriumphosphat bestand, wobei der röntgenologische Nachweis unmöglich war, und betont, daß die Pankreassteine röntgenologisch nicht nachzuweisen sind. *Holm* behauptet ebenfalls an Hand nur eines eigenen Falles, daß die Röntgenuntersuchung kein absolut sicheres Urteil gestatte. *Garin, Bernay* und *Giraud* halten die Röntgendiagnose der Lithiasis pankreatica intra vitam für sehr selten und nach *Mayo* und *Robson* sind die Pankreassteine im Röntgenbilde unsichtbar.

Vallery-Rabot, Pasteur, Miget et *Gauther* betonen, daß die Röntgendiagnose bei der Seltenheit der Erkrankung kaum in Betracht käme. Die Diagnose werde meistens post mortem gestellt.

Riese, Opitz, Umber hingegen meinen: „Die Diagnose kann man mit absoluter Sicherheit nur durch den Abgang kleinster Steine im Stuhl stellen." Diese Untersuchungen sind jedoch für einen Arzt schwer durchführbar und deswegen muß oft darauf verzichtet werden. Nur in größeren Anstalten kann man diese Methode in Anwendung bringen. Und dies gilt übrigens nur für kleinere Konkremente. Wie soll z. B. der Stein, von dem *Orth* berichtet, aus einem entzündlichen und ver-

wachsenen Bett durch den Ductus pancreaticus in den Darmtractus befördert werden? Außerdem ist es sehr fraglich, ob in allen Fällen Konkremente im Stuhl vorhanden sind.

1939 nimmt *Brook,* anläßlich eines von ihm ausführlich veröffentlichten Falles, an, daß es ein pathognomonisches Symptom der Pankreassteinaffektion nicht gibt. Lediglich die Fermententgleisung im Blute und der Fermentmangel im Duodenum seien charakteristisch.

Ein röntgenologischer Nachweis der Lithiasis pancreatica ist nicht möglich, wenn die Steine nur sehr geringe Mengen Kalk enthalten. Das Vorkommen von Schatten, in denen die organische Substanz überwiegt, ist nach *Löffler* selten, es muß aber damit gerechnet werden, wie *Gross* und *Heiberg* bemerken. Beide Autoren weisen in ihren Monographien darauf hin, daß ausnahmsweise auch Steine vorkommen können, die viel Cholesterin, Fettsäure, Fett und Fettseifen enthalten. So hat z. B. *Baldoni* zwei in der Hauptsache aus organischen Substanzen bestehende Konkremente, die in einer Cyste lagen, analysiert und gefunden, daß der größte Teil aus Fettsäuren und Fettseifen (13,6 %, 43,9 %) bestand.

Eine ganze Reihe von Autoren also erblickt in dem Röntgenverfahren die einzige Möglichkeit zur Darstellung der Pankreassteine und zur Sicherung der Diagnose, während andere es für unzureichend ansehen und dementsprechend andersartige Hilfsmittel zur Diagnosestellung suchen, wie z. B. die Fermententgleisung im Blute, Fermentmangel im Duodenum, morphologische Veränderungen des Blutes, Steinabgang mit dem Stuhl, usw. Es muß allerdings betont werden, daß in gewissen Fällen die klinischen Erscheinungen so irreführend sind, daß die Unterlassung einer Röntgenaufnahme, ja überhaupt eine Untersuchung in dieser Richtung, erklärlich ist. *(Guleke, Rosenstein, Tzschirntsch, Sennet* u. a.).

Aus den oben nur kurz geschilderten Anschauungen der Autoren geht hervor, wie wechselvoll die Forschungsresultate sind und wie sehr die Ansichten und Erfahrungen über die Klinik und die Möglichkeit der Diagnosestellung der Lithiasis pancreatica auseinander gehen.

A. Fälle, bei denen die röntgenologische Pankreassteindiagnose durch Sektion bzw. Operation bestätigt wurde.

1. Durch Autopsie bestätigte Fälle:

1911 beschreibt *Assmann* als erster einen Fall mit Lithiasis pankreatica, bei dem er einen positiven Röntgenbefund erheben konnte. Sein 56jähriger Patient klagte über Magenschmerzen, Brechreiz, Appetitlosigkeit, krampfartige Schmerzen in der linken Seite des Abdomens. Charakteristisch war die Gewichtsabnahme des Patienten, der innert zwei Monaten etwa 30 Pfund abgenommen hatte. Die Steine wurden zwar intra vitam übersehen und erst nachdem sie die Sektion aufgedeckt hatte, bei nochmaliger Durchsicht der Platten auch im Röntgenbilde festgestellt.

Kurz darauf (1912) berichtet *Pförringer* über einen Fall, der ihm unter der Diagnose „Nierensteine" zugewiesen war. Er konnte im Röntgenbilde in der Höhe des LW_3, ganz nahe an der Wirbelsäule rechts, einen kalkdichten Konkrementschatten feststellen. Wegen der für einen

Nierenstein ungewöhnlichen Lokalisation des Schattens und wegen der unklaren Beschwerden, lehnt er eine Nierensteinoperation ab. Der Patient ließ sich trotzdem, in der Annahme eines Nierensteines rechts, anderweitig operieren. Es wurde kein solcher gefunden und erst die Sektion ergab die Diagnose: Pankreasstein.

Ein ähnlicher Fall ist der von *Hess,* 1928, veröffentlichte. Die Röntgenuntersuchung ergab zahlreiche in mehreren Gruppen zusammenstehende, kalkdichte, kleine Konkrementschatten, die hauptsächlich in der Gallenblasengegend lokalisiert waren. Bei der darauf vorgenommenen Operation fand man eine chronische Cholecystitis aber keine Gallensteine. Der Patient erholte sich zusehends gut, um nach Ablauf einiger Zeit die heftigsten Schmerzattacken, diesmal im linken Epigastrium, erleben zu müssen. Weitere Röntgenuntersuchungen zeigten zahlreiche, kalkdichte Konkrementschatten quer über den LW_2-LW_3, die die Diagnose Lithiasis pancreatica rechtfertigen. Fünf Monate später ist der Patient an Coma diabeticum gestorben. Bei der Autopsie entleerten sich aus dem Pankreas etwa 100 Steine.

Einen Fall teilt 1929 *Guleke* mit, bei welchem er in der Nierengegend rechts ein Konkrement feststellte. Da aber das Konkrement näher der Wirbelsäule lag, lehnte er einen Nierenstein ab. Nach langer Untersuchung habe er sich aber entschlossen, den Fall zu operieren in der Annahme eines Nierensteines in der linken Seite. Einige Zeit nach der Operation kam der Patient infolge einer Blutung ad exitum. Die vorgenommene Autopsie ergab einen Pankreasstein.

Schöndube beschreibt 1931 einen Fall von Pankreassteinaffektion, bei dem die Leeraufnahme des Abdomens eine größere Anzahl von kalkdichten in einer Gruppe zusammenliegenden Konkrementschatten in der Gegend des LW_1-LW_2 ergab. *Willer* berichtet 1931 über den Obduktionsbefund dieses Falles, wobei die Röntgendiagnose bestätigt wurde.

Ackmann und *Ross* fanden 1932 bei der Röntgenuntersuchung ihres Patienten, der seit vielen Jahren an Diabetes mellitus und Schmerzen im linken Epigastrium litt, in der Höhe des LW_1-LW_2 zahlreiche kalkdichte Konkrementschatten. Sie stellten die Diagnose: Lithiasis pancreatica. Bei der Sektion fand man das Pankreas atrophisch, hart, höckerig, mit zahlreichen fibrinösen Adhäsionen. Im dilatierten Ductus Wirsungianus mehrere Steine.

Analog hat *Friedländer* 1935 im Röntgenbilde einer 45jährigen Patientin, die seit längerer Zeit an Diabetes mellitus und Schmerzen im ganzen Epigastrium litt, im Bereiche des LW_2 kalkdichte, unregelmässig begrenzte Schattenflecken, die in schwach nach oben gekrümmter S-Form angeordnet waren, erkannt, und die Diagnose Lithiasis pancreatica richtig gestellt. Bei der Autopsie fand man zahlreiche Konkremente im Pankreas.

Katsch und *Brinck* berichten 1938 über einen Fall mit ausgedehnten Steinbildungen im Pankreas. Bei der Sektion fand man zahlreiche Steine im Pankreas.

Marshall teilte 1938 einen Fall von Pankreassteinaffektion mit, bei welchem das Röntgenbild zwei bis drei kalkdichte, eher runde, scharf begrenzte Konkrementschatten, ergab, die in der Höhe des LW_2 rechts in einer Gruppe zusammenlagen. Autopsie: Im Pankreaskopf drei Konkremente.

Laquarriére et *Gariépy* veröffentlichten 1939 einen Fall von Lithiasis pancreatica. Der 43jährige Patient, der seit vielen Jahren an Diabetes mellitus, Durchfällen, starker Abmagerung, allgemeiner Schwäche und leichten ikterischen Erscheinungen litt, wurde wegen einer Nierenentzündung zur röntgenologischen Untersuchung eingewiesen. Das Röntgenbild zeigte in der Höhe LW_2 und im Wirbelzwischenraum LW_2-LW_3 zahlreiche, kalkdichte, unregelmässig begrenzte Konkrementschatten. Die Röntgendiagnose lautete: Pankreassteine. Bei der Sektion fand man die Ausführungsgänge stark erweitert, zahlreiche verschieden große und verschieden gestaltete z. T. in den Gängen, z. T. im Parenchym gelegene Konkremente, den Wirsung'schen Gang kurz vor seiner Einmündung durch einen Stein verschlossen.

Klassisch sind die Fälle, über welche *Snell* und *Comfort* 1941 berichten. Fall 1: Der sehr stark abgemagerte 47jährige Patient klagte über heftige Schmerzen im linken Epigastrium, Schwindel- und Ohnmachtsanfälle, Erbrechen, Diarrhöe und Müdigkeit. Die Röntgenaufnahme ergibt eine größere Anzahl von kalkdichten Konkrementschatten in der Pankreasgegend. Innert weniger Monate rapide Verschlechterung des Zustandes, starke Gewichtsabnahme, Diabetes mellitus. Bei der Autopsie fand man im Pankreas mehrere harte weiße Steine. Fall 2: 54jähriger Patient mit heftigen Schmerzen in der Lumbalgegend, Erbrechen, Diabetes mellitus, Diarrhöen, starker Gewichtsabnahme. Das Röntgenbild zeigte in der Pankreasgegend zahlreiche, kalkdichte, unscharf begrenzte Konkrementschatten. Röntgendiagnose: Pankreassteine. Sektion: Pankreas ziemlich groß, hart. Das Pankreasgewebe ist z. T. vollständig degeneriert und z. T. fibrös entartet. Im Ductus Santorini finden sich harte kleine Konkremente.

Durch Sektion wurde fernerhin die Röntgendiagnose Pankreassteine in vier von *Lüdin* 1938 bereits mitgeteilten Fällen bestätigt, welche später unter den eigenen Beobachtungen (Seite 426 ff.) beschrieben werden sollen.

II. Durch Operation bestätigte Fälle:

Duval hat 1921 bei einem 21jährigen Patienten eine Cholelithiasis angenommen, weil die Röntgenographie im Bereiche des 2. Lendenwirbelrandes rechts gerade in der Gegend der Gallenblase einen kalkdichten, unregelmässigen Konkrementschatten ergab. Bei der Operation fand man die Gallenblase frei, dagegen einen Stein im Pankreaskopf. Dreieinhalb Monate nach der Operation zeigte die Röntgenaufnahme des Abdomens eine diffuse Lithiasis des Pankreaskopfes. Doch hatte der Patient, wie *Duval* später (1927) berichtet, keine Schmerzanfälle mehr.

Bei dem 29jährigen Patienten, von dem *Lindsay* 1922 berichtet, waren die Symptome so typisch für eine Pankreassteinaffektion, daß die Diagnose schon vor der Röntgenaufnahme gestellt und durch das Röntgenbild dann auch bestätigt wurde. Es zeigte außerhalb des mit Brei gefüllten Magens, quer über der Lendenwirbelsäule mehrere kalkdichte Konkrementschatten. Bei der Operation fand sich das Pankreas vergrößert, die Oberfläche war etwas grob-höckerig. Nach Einstich des Pankreas entleerten sich sechs große unregelmässige Steine und hinter ihnen eine dunkelgefärbte flüssige Masse mit sandähnlichen Partikelchen.

Oft ist es sehr schwer, die Diagnose auf röntgenologischem Wege

in vivo zu stellen, wie *Perman* 1926 bemerkt. Er berichtet über zwei Fälle, von denen der erste eine 66jährige Patientin betrifft. Die Röntgenaufnahme ergab eine Anzahl von Schatten unmittelbar rechts von der Wirbelsäule in der Gegend des LW_1-LW_2, die unregelmässig und kalkdicht waren und welche für Steine im dilatierten Choledochus gehalten wurden. Bei der Operation fand man die Gallengänge leer. Nach fünf Monaten traten wiederum heftige Schmerzattacken auf. Das erneut aufgenommene Röntgenbild ergab die gleichen Verhältnisse wie früher. Bei der zweiten Operation mußte man aus einer unregelmässig geformten glattwandigen Höhle des Pankreas, die zwischen Kopf und Schwanz lag, zwei größere und ein kleineres Konkrement entfernen.

Beim zweiten Fall, (der später 1929 auch von *Oehnell* beschrieben worden ist), handelte es sich um einen 67jährigen Patienten, welcher seit langem an Durchfällen mit Entleerung grauer stinkender Faeces und an Schmerzen im Oberbauch litt. Die Leeraufnahme des Abdomens zeigte in der Gegend des ThW_{12} und LW_1 links mehrere in einer Gruppe zusammenliegende, scharf begrenzte kalkdichte Konkrementschatten und neben dem Wirbelrand des LW_1 rechts einen großen unregelmässig begrenzten kalkdichten Schatten. Bei der Operation entfernte man aus dem Schwanzteil der Drüse mehrere bröckelige, kleine Konkremente und aus dem Pankreaskopf einen weiß gefärbten teils rund, teils unregelmässig geformten Stein.

Orth berichtet 1927 über einen erfolgreich operierten Fall von Pankreasstein, den er auf dem Röntgenbilde richtig deuten konnte. In seiner Arbeit schildert er eingehend den großen Wert der Röntgenuntersuchung, da in seinem Falle einzig das Röntgenbild für die Beteiligung des Pankreas entschieden hat. Röntgenologisch wurde gesteigerte Magenperistaltik, auffallende Antrumschnürung, Deformation des Bulbus mit einer Art von Divertikelbildung am Duodenum und ein großer Stein im Bereiche des ThW_1 und LW_1-LW_2 festgestellt. Bei der Operation wurde ein großer Stein aus entzündlicher Umgebung entfernt. Heilung innert fünf Wochen.

Der Fall von *Meyer* 1928, (der auch von *Wolf* und *Tietze* 1928 sowie von *Dzialsozynski* 1928 beschrieben worden ist), war insofern charakteristisch, als der Patient Fettstühle zeigte. Mit dem Stuhl ging stets eine kleine Menge von gelblicher Flüssigkeit ab. Das Röntgenbild ergab in der Höhe des LW_1 und im Wirbelzwischenraum LW_1-LW_2 rechts einen unregelmässig begrenzten, kalkdichten Konkrementschatten, der wahrscheinlich im Pankreaskopf lag. Bei der Operation fand man im Hauptgang einen harten, zackigen Stein.

Bei dem Fall von *Lindsay* 1928 handelte es sich um einen 43jährigen Patienten mit Kopfschmerzen, Glykosurie und heftigen Schmerzen im linken Epigastrium, die bis in die linke Schultergegend ausstrahlten. Bei der Röntgenaufnahme des Abdomens stellte man im Bereiche der Pankreasgegend zahlreiche, teils in Gruppen, teils diffus zerstreute unregelmässig scharf begrenzte, kalkdichte Konkrementschatten fest, und somit war die Diagnose auf Pankreassteine gerechtfertigt. Operation: Das Pankreas ist groß, hart, höckerig und z. T. mit der Umgebung verwachsen. Man findet im dilatierten Pankreasgang mehrere große Steine und Sandpartikelchen.

Kirklin beschreibt 1928 zwei Röntgenaufnahmen von Pankreassteinen aus der *Mayo*'schen Klinik, welche sehr deutlich das Vorhanden-

sein von kalkdichten Konkrementschatten im Bereiche des LW_1-LW_2 demonstrieren. In diesem Falle wurden die Steine nur durch Röntgen erkannt und operativ erfolgreich entfernt.

Bei dem Fall, den *Gross, W.,* 1928 veröffentlichte, war, trotz regelmässiger Röntgenaufnahmen, nie ein Stein beobachtet worden. Die Untersucher hatten aber stets den Magen mit Brei gefüllt und dadurch wohl den Pankreaskopf verdeckt, was also vermieden werden muß. Bei der Leerübersichtsaufnahme hingegen erkannte man sehr deutlich mehrere unregelmässig konturierte, kalkdichte, in der Höhe des LW_1-LW_2 rechts in einer Gruppe zusammenliegende Konkrementschatten. Die Operation bestätigte die Röntgendiagnose.

Auch beim Fall von *Vespignani* 1928 wurde die Röntgendiagnose Lithiasis pancreatica operativ bestätigt.

Snell and *Comfort* berichten 1937 über einen 36jährigen Kranken, der seit dem 28. Lebensjahr an heftigen Schmerzen des linken Abdomens, Brechreiz, Abmagerung litt. Die Röntgenaufnahme ergab in der Höhe des LW_1-LW_2 gerade in der Gegend des Pankreas zahlreiche kleine kalkdichte Konkrementschatten, die anscheinend diffus im ganzen Corpus pankreaticus verteilt waren. Die Diagnose lautete: Lithiasis pancreatica. Die Operation zeigte das Pankreas hart und dreimal so groß als normal. Die Pankreassteine wurden nicht entfernt; es wurde nur eine Cholecystotomie und Choledochostomie gemacht.

Kini teilt 1938 einen erfolgreich operierten Fall mit, bei welchem die 39jährige Patientin seit längerer Zeit an heftigen Schmerzen, die von der Mitte des Epigastriums aus gegen den Rücken zu ausstrahlten, Erbrechen, Kopfschmerzen und Gewichtsabnahme litt. Die Röntgenaufnahme des Abdomens ergab in der Höhe des Pankreas eine größere Anzahl von kalkdichten Konkrementschatten. Diagnose: Pankreassteine. Bei der Operation fand sich das Pankreas vergrößert und ziemlich hart. Aus dem dilatierten Ductus pancreaticus wurden drei ziemlich harte Steine entfernt. Zahlreiche andere kleine Steine in den Nebengängen wurden nicht entfernt.

Als Zufallsbefund bei einer Röntgenuntersuchung ist derjenige von *Lossen* 1938 anzusehen. Er fand bei der Röntgenaufnahme des Abdomens neben einem Nierenstein in der linken Seite kleine kalkdichte Konkrementschatten im Bereiche des Pankreas. Die Operation bestätigte die Röntgendiagnose. Pankreasgrieß.

Gillies 1939 konnte ebenfalls bei seinem Falle röntgenologisch die richtige Diagnose Pankreassteine stellen, die operativ bestätigt wurde.

Beim Fall von *Haggard* and *Kirtley* 1939 handelte es sich um eine 35jährige Patientin mit heftigen Schmerzen im Epigastrium, Erbrechen, Gewichtsabnahme und hartnäckigem Ikterus. Wegen der zunehmenden ikterischen Symptome wurde die Patientin cholecystectomiert. Bei der Revision des Pankreas konnte man Steine im Pankreaskopf feststellen. Eine Woche nach der Operation machte man mittels des angelegten Drains eine Lipiodolfüllung des Gallenblasensystems, wobei man kalkdichte Konkrementschatten außerhalb dieses Systems feststellen konnte. Die Papilla Vateri war verschlossen. Bei der zweiten Operation, fünf Wochen später, wurden etwa 12 Pankreassteine entfernt. Sie lagen im Kopf des Pankreas rund um den Ductus Wirsungianus herum.

Die Röntgenaufnahme des 50jährigen Kranken, über welchen *Holm*

1941, (sowie *Svartz, Nanna* und *Sönderlund* 1941) berichten, ergab einen erbsengroßen Stein im Pankreaskopf und im übrigen Organ mehrere hanfkorngroße Verkalkungen. Die Diagnose lautete: Chron. pancreatitis + Lithiasis pancreatica. Operation: Pankreas deutlich induriert, aus dem Pankreasgang wurden ein Konkrement von der Größe einer „russischen Erbse" und mehrere andere kleinere Konkremente entfernt.

Auch die von *Griessmann* (1941) bei einem 27jährigen Patienten im Röntgenbilde festgestellten Konkremente konnten bei der Operation bestätigt werden.

Wie sehr Prof. *R. Staehelin* Recht hat, wenn er vor seinem Auditorium vorträgt: „. . . immer wieder bei unbestimmten Abdominalbeschwerden ist eine Leerübersichtsaufnahme am Platze und diese ist stets anzuwenden" geht aus folgendem hervor: *Tzschirntsch* berichtete 1935 über eine 19jährige Patientin, die seit drei Jahren über Unterleibs- und Rückenschmerzen klagte. Der Hausarzt diagnostizierte eine Unterleibsentzündung und der Facharzt „Herzschwäche durch Nervosität". Der Zustand der Patientin blieb aber trotz der entsprechenden Therapie schlecht. Die urologische Untersuchung schloß eine Entzündung bzw. pathologische Veränderung des uropoetischen Apparates aus. Die Uebersichtsaufnahme zeigte in der Gegend der linken Niere eigenartige Konkrementschatten in großer Anzahl, die sich quer über die Wirbelsäule nach rechts bis in die Höhe des LW_4 fortsetzen. Die Steine sind zum größten Teil in der Höhe des LW_2-LW_3 und deren Wirbelzwischenraum lokalisiert, unregelmässig und kalkdicht. Nierenbecken: o. B. Die Röntgendiagnose war: Lithiasis pancreatica. Die Operation bestätigte die Röntgendiagnose. Der Fall von Tzschirntsch ist deshalb von Bedeutung, weil das klinische Bild sehr uncharakteristisch war und die Anamnese den Verdacht auf eine Erkrankung des uropoetischen Apparates erweckte. Alle Untersuchungen waren negativ. Einzig und allein war hier das Röntgenbild maßgebend.

Von den unter A. genannten Beobachtungen wurde somit der Röntgenbefund durch Sektion bestätigt in 16 Fällen *(Ackmann* und *Ross, Assmann, Friedländer, Guleke, Hess, Katsch* und *Brinck, Laquarriére* und *Gariépy, Lädin, M., Marshall, Pförringer, Snell* und *Comfort, Schöndube-Willer)* und durch Operation bestätigt in 18 Fällen *(Duval, Gillies, Griessmann, Gross, W., Haggard* und *Kirtley, Holm* und *Svartz, N., Kini, Kirklin, Lindsay, Lossen, Meyer, Wolf* und *Tietze, Orth, O., Perman* und *Oehnell, Tzschirntsch, Vespignani).*

B. Fälle, bei denen die Pankreassteindiagnose in vivo nur durch Röntgenuntersuchung gestellt wurde.

In den folgenden Fällen von Lithiasis pancreatica wurde die Diagnose in vivo nur durch das Röntgenverfahren gestellt ohne spätere Bestätigung der Röntgendiagnose durch Operation oder durch Sektion. Diese Fälle sollen deshalb hier nur kurz erwähnt werden.

Quénu fand 1927 im Röntgenbilde eines 45jährigen Patienten, der seit Jahren an Schmerzanfällen, die als Gallen- bzw. Nierensteinkoliken gedeutet wurden, Erbrechen und starke Gewichtsabnahme litt,

einen kalkdichten dreieckigen homogenen Schatten über die 12. Rippe nahe dem Wirbelkörper rechts und in der Höhe des LW_1-LW_2 rechts einen unregelmässig begrenzten, kalkdichten, etwa 6 cm langen Schatten.

Friedrich und *Hoesch* konnten 1927 bei einer 24jährigen Patientin in einem Tumor (Pankreascyste) etwa 57 facettierte Konkremente mit schattendichtem Rande und strahlendurchlässigem Kern röntgenologisch nachweisen. Die Steine konnten aber merkwürdigerweise bei der Operation nicht gefunden werden. Beide Autoren nehmen an, daß die Steine aus der Pankreascyste in den Darm gelangt und von dort entweder per vias naturales ausgestoßen oder aber, was wahrscheinlicher ist, zerfallen waren und resorbiert wurden. Auch *Lazarus* weist auf diese Möglichkeit hin.

Ähnlich handelte es sich auch beim Falle von *Zuckschwerdt,* 1929, bei welchem der 46jährige Kranke zweimal wegen Chole- und Nephrolithiasis vergebens operiert werden mußte, und erst nach acht Jahren fand man bei der Röntgenuntersuchung eine Gruppe von kalkdichten scharf begrenzten runden Schatten, quer über LW_1-LW_2 ziehend, genau im Verlaufe der Bauchspeicheldrüse.

Ebenso verfügt *Case* 1928 über fünf Fälle von Lithiasis pancreatica, die röntgenologisch diagnostiziert wurden. Auch *Glaessner* berichtet 1938 über zwei Fälle von Pankreassteinaffektion. Beim zweiten Fall wurden Steine mit dem Stuhl ausgeschieden. Auch morphologische Blutveränderungen und Störungen der inneren Sekretion konnte man feststellen. Analog ist auch der Fall von *Brook,* der 1939 über seinen 76jährigen Patienten berichtet. Das Röntgenbild war hier sehr charakteristisch.

Ein Fall von Lithiasis pancreatica kombiniert mit chron. Pankreatitis ist derjenige von *Snell* and *Comfort,* die 1937 von ihrem 40jährigen Patienten erzählen. Der Patient litt an heftigen Schmerzen im linken Epigastrium, Ohnmachtanfällen, Erbrechen, Schüttelfrost, Fieber, Durchfällen und starker Gewichtsabnahme. Ferner Leber und Milz vergrößert, Ascites, Oedeme, der Stuhl war fettig; oberfl. abdominelle Stauung der Venen. Die Röntgenaufnahme ergab mehrere kalkdichte Konkrementschatten.

Bei der Untersuchung eines 48jährigen Kranken, der gar keine Pankreassteinsymptome zu verzeichnen hatte, fand *Körner,* 1938, röntgenologisch in der ganzen Pankreasgegend eine diffuse und feinkörnige Kalkeinlagerung und einen großen homogenen Konkrementschatten, der wahrscheinlich im Pankreaskopf lag. Diagnose: Pankreassteinaffektion.

Röntgenologisch diagnostizierte Pankreassteinaffektionen sind ferner die Fälle von: *Beling* 1939, *Béclère* et *Wilmoth 1936, Engelstad* and *Rømcke* 1936, *Haring* 1933, *Hodgson* 1932, *Hohener* 1938, *Hoechstetter* 1937, *Jaquelin* et *Quénu* 1927, *Kraan* en *Meyler* 1940, *Sennet* 1929, *Svartz* 1936.

Rockwern and *Snively* fanden 1940 röntgenologisch bei ihrem 50jährigen Patienten, der seit langem an heftigen Schmerzattacken, Durchfällen und Diabetes mellitus litt, eine diffuse Calcifikation des Pankreas.

1941 berichtet *v. Pannewitz* über zwei Fälle von röntgenologisch diagnostizierten Pankreassteinen. Der erste Fall war sowohl röntgenologisch als auch klinisch typisch für eine Pankreassteinaffektion. Beim zweiten Fall handelte es sich um einen Zufallsbefund.

Kaliebe und *Hoffmann* fanden 1941, bei ihrem jungen Patienten in der Pankreasgegend massenhaft, kleinfleckige, kalkdichte Herdschatten.

Wenn ich nun alle Fälle, die unter B. beschrieben worden sind und die in vivo nur röntgenologisch diagnostiziert wurden, zusammenfasse, so sind bis jetzt 29 in der Literatur niedergelegt, nämlich:

Beling (1), *Béclère* and *Wolmoth* (1), *Brook* (1), *Case* (5), *Engelstad* and *Rømcke* (2) (gleiche Abhandlung von Rømcke 1936), *Friedrich* und *Hoesch* (1), *Glaessner* (2), *Haring* (1), *Hodgson* (1), *Hoechstetter* (1), *Hohenner* (1), *Jaquelin* et *Quénu* (1), *Kaliebe* und *Hoffmann* (1), *Körner* (1), *Kraan* en *Meyler* (1), *v. Pannewitz* (2), *Quénu* (1), *Rockwern* and *Snively* (1), *Sennet* (1), *Snell* and *Comfort* (1), *Svartz* (1), *Zuckschwerdt* (1).

In Klammern ( ) die Anzahl der Fälle.

C. Eigene Beobachtungen.[1])

Bei unseren Beobachtungen handelt es sich um neun Fälle von Pankreassteinen, die wir im Verlaufe der letzten Jahre zu untersuchen Gelegenheit hatten, und bei denen wir die Diagnose in vivo auf röntgenologischem Wege stellen konnten. Unsere Röntgendiagnose fand später bei der Sektion autoptische Bestätigung.

Es soll hier gleich hervorgehoben werden, daß wir nur die röntgenologischen Befunde des Pankreas heranziehen wollen, und von den klinischen Symptomen nur diejenigen hervorheben, die den Verdacht auf Pankreassteinaffektion erwecken durften. Die Sektionsbefunde werden jeweils wiedergegeben.[2])

Fall 1. Sche., J. 71 J. Med. Klin. Fol. Nr. 745/37.

Der stark abgemagerte Patient leidet seit längerer Zeit an Diabetes mellitus und heftigen Schmerzen im ganzen Oberbauch. Im linken Hypogastrium ist eine derbe, unbewegliche, hühnereigroße Resistenz festzustellen, Abdomen selbst indolent. Der Stuhl ist dunkel gefärbt, Benzidin im Stuhl: ++.

Der Patient wird zur röntgenologischen Untersuchung mit der Diagnose Colon-descendes-Ca (?) überwiesen.

Die *Leerübersichtsaufnahme* des Abdomens ergibt zahlreiche z. T. in einer Gruppe zusammenliegende, z. T. einzeln

[1] Die Fälle 1—4 sind von Herrn Prof. *M. Lüdin* im Arch. für Verdgskrh. Bd. 63, S. 273/291, 1938 (Fall 3 auch in der Rö-prax. 8 S. 462, 1936) veröffentlicht worden.

[2] Für die freundliche Überlassung der klinischen und pathologisch-anatomischen Daten bin ich den Herren Prof. *R. Staehelin* (Med. Klinik), *C. Henschen* (Chir. Klinik) und *A. Werthemann* (Pathologisch-Anatomische Anstalt) zu besonderem Dank verpflichtet.

diffus zerstreute, zackige, unregelmäßig begrenzte, kalkdichte Konkrementschatten. Diese multiplen Konkremente laufen unmittelbar vom Wirbelrand des LW_2-LW_3 und deren Zwischenraum rechts fort nach links zu ansteigend in leicht nach oben gerichteter bogenförmiger Anordnung, überqueren die Wirbelsäule schräg aufwärts, sowie die untere Hälfte des LW_1, und scheinen so über das ganze Areal der Bauchspeicheldrüse verteilt zu sein (Abb. 1). Unsere Röntgendiagnose lautete: Lithiasis pancreatica.



Abb. 1.

Sektion: S. Nr. 135/38.

Pankreas deutlich gelappt, leicht fettdurchwachsen, ziemlich fest, im Kopfteil mehr graurot, im Schwanzteil fester und gelblich, mit vereinzelten kleinen kalkigen Einsprengungen. Die Gänge sind durchwegs stark erweitert, einige davon enthalten die makroskopisch schon bereits gesehenen Konkremente, die aus Kalk und offenbar einem eiweißähnlichen Substrat zusammengesetzt sind und eine Schichtung ausweisen. Das Pankreas ist im allgemeinen verwachsen, hochgradig faul.

Fall 2. Scha., L. 67 J., Chir. Klin., Fol. Nr. 62/37.

Die stark abgemagerte Patientin leidet seit einem Jahr an Diabetes mellitus und an Schmerzen im Epigastrium, die links gegen den Rücken zu bis in die Klavikulargegend ausstrahlen. Zeitweises Erbrechen. Das Abdomen leicht aufgetrieben und druckempfindlich. In der Gegend der Gallenblase ist ein deutlich begrenzter und unbeweglicher Tumor festzustellen. Urin: Urobilin und Urobilinogen: ++, Indican: +, Eiweiß: opal, Zucker: ++.

Einweisung zur Röntgenuntersuchung mit der Diagnose: Gastroenteritis, Status nach Cholecystomie.

Die *Leeraufnahme* des Abdomens ergibt oberhalb des Querfortsatzes des LW_2 rechts am lateralen Rand des Psoas ca. 1 1/2 cm rechts neben dem Wirbelkörper einen unregelmäßig begrenzten, homogenen, kalkdichten, ca. 6 : 7 mm Durchmesser haltenden Schatten des wahrscheinlich im Pankreaskopfe liegenden Konkrementes (Abb. 2). Röntgendiagnose: Pankreasstein.

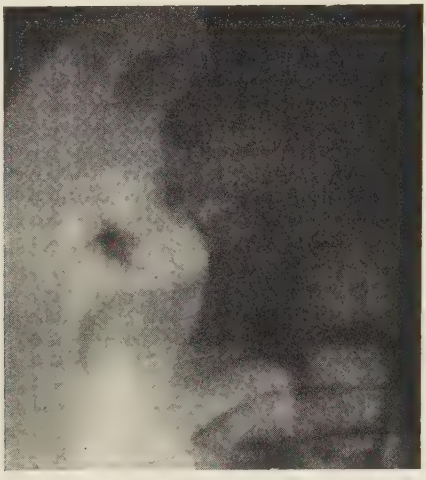

Abb. 2.

Sektion: S. Nr. 236/37.

Das Pankreas ist fest, im Schwanzteil von Fettgewebe etwas durchwachsen. Der Läppchenbau ist überall grob. Leichte Fettdurchwachsung mit Konkrementbildungen.

Fall 3. K., J. 51 J., Med. Klin., Fol. Nr. 453/34.

Seit Ende Juni 1934 Klagen über stechende Schmerzen in der Magengegend, die nach rechts und unten zu ausstrahlen und längere Zeit anhalten. Erbrechen nach Aufnahme von Speisen und Getränken, kein Appetit, starke Gewichtsabnahme, Müdigkeit; hie und da obstirpiert. Stuhl: gelb-bräunlich.Abdomen aufgetrieben, Nabel verstrichen, nirgends druckdolent. Urin: o. B.

Der Patient wird mit der Diagnose Ca-ventriculi (?) zur röntgenologischen Untersuchung geschickt.

Bei der *Leeraufnahme* des Abdomens finden sich in der Höhe des LW_2-LW_3 rechts, z. T. in dem Wirbelzwischenraum, z. T. rechts auf und unmittelbar neben dem Wirbelrand des LW_3 mehrere in einer Gruppe zusammenstehende, unregelmäßig begrenzte, zackige, teilweise rundliche, kalkdichte Kon-

krementschatten. Neben dieser Gruppe, in der Höhe des Querfortsatzes des LW_3 etwa $2\frac{1}{2}$ cm rechts vom Wirbelrand liegt ein isolierter, kalkdichter, unregelmäßig begrenzter, stacheliger Konkrementschatten (Abb. 3).

Bei der Kontrastfüllung des Magens werden die Konkrementschatten von der präpylorischen Partie und vom Bulbus duodeni z. T. überdeckt, während sie bei der Aufnahme nach Kontrasteinlauf direkt oberhalb des Quercolon liegen. Unsere Röntgendiagnose: Pankreassteine.

Abb. 3.

Sektion: S. Nr. 969/34.

Das Pankreas ist deutlich atrophisch, zeigt bindegewebige Sklerosierung und fühlt sich hart an. Auf Schnitt finden sich im Kopfteil, z. T. in etwas erweiterten Gängen zahlreiche feine, weiße Konkremente von bröckeliger Beschaffenheit. Auch der Ductus pankreaticus ist etwas erweitert und enthält ein größeres Konkrement. Gegen die Mitte zu ist der Ductus pankreaticus immer noch deutlich erweitert und z. T. noch etwas schleimgefüllt. Das größte Konkrement findet sich an der Mündungsstelle des Ganges. Dieser entspricht dem isolierten Konkrementschatten im Röntgenbilde.

Fall 4. B., E. 66 J., Chir. Klin., Fol. Nr. 66/38.

Patient, ikterisch, gibt beim leisen Beklopfen der Bauchdecken an beliebiger Stelle heftige Schmerzen an. Nabel deutlich nach links verzogen, Bauchdecken auf der linken Seite gespannt. Im linken Hypogastrium ist eine harte unbewegliche Resistenz festzustellen. Epigastrium vollständig frei.

Patient wird mit der Diagnose Oesophagus-Ca (?) zur Röntgenuntersuchung eingewiesen.

Die *Leerübersichtsaufnahme* des Abdomens zeigt neben dem unteren Abschnitt des LW_1 zum Teil in der Höhe des Intervertebralspaltes LW_1-LW_2 mehrere in einer Gruppe nebeneinanderliegende, unregelmäßig begrenzte, z. T. zackige, z. T. rundliche, kalkdichte Konkrementschatten (Abb. 4). Unsere Röntgendiagnose: Pankreassteine.

Abb. 4.



Abb. 5.

Sektion: S. Nr. 723/38.

Das Pankreas ist ziemlich schmal und außerordentlich fest. Auf Schnitt zeigt sich, daß Drüsengewebe kaum mehr vorhanden ist, dagegen ist es durch Bindegewebszüge ersetzt, die ziemlich weißlich-glänzendes Aussehen aufweisen. Die Drüsengänge sind ziemlich stark erweitert. Im Verlaufe des Pankreasganges werden eine große Anzahl weißer, glänzender, grießförmiger Konkremente angetroffen, die zum größten Teil miteinander verbackene Konkremente von über linsengröße bilden und den Ausführungsgang völlig verlegen. Die Wand des Ganges ist verdickt, das Lumen besonders in der Gegend der Papille sehr stark erweitert. Völlige Verlegung der Vater'schen Papille durch multiple Konkremente. Hochgradige Atrophie des exkretorischen Teiles des Pankreas.

Fall 5. M., M. 73 J., Med. Klin., Fol. Nr. 707/37.

Seit längerer Zeit Magenbeschwerden und Erbrechen. Druckgefühl in der Magengegend hauptsächlich im linken Epigastrium. Abdomen voluminös, Lebergegend druckdolent, Urin und Stuhl: o. B.

Die Patientin wird zur Röntgenuntersuchung überwiesen mit der Diagnose: Mamma-Ca, Lebermetastasen (?).

Die *Leerübersichtsaufnahme* des Abdomens zeigt in der Höhe des LW_2 rechts einen unregelmäßig begrenzten, ca. 2 cm neben dem Wirbelrand liegenden, kalkdichten Konkrementschatten (Abb. 5). Unsere Diagnose: Pankreasstein.

Sektion: S. Nr. 915/37.

Das Pankreas ist groß, mit der Umgebung verwachsen, die Ober-

fläche grobknotig. Konkrementbildung neben einem Gefäß. Wahrscheinlich ein Konkrement, das sich in einem Ausführungsgang gebildet hat.

Fall 6. K., A. 60 J., Chir. Klin., Fol. Nr. 60/38.

Der Patient leidet seit 1928 an Diabetes mellitus. Kurz vor seinem Spitaleintritt klagt er über heftige Schmerzen im rechten Unterbauch, Erbrechen, Schüttelfrost und Durchfälle. Das ganze untere Abdomen druckempfindlich, Oberbauch vollständig frei. Im rechten Hypogastrium kann man eine kleinfaustgroße bewegliche Resistenz feststellen.

Patient kommt wegen eines Coecum-Tumors mit Ileus (?) zur röntgenologischen Untersuchung.

Die *Leerübersichtsaufnahme* des Abdomens zeigt einen großen 1,4 : 1 cm Durchmesser haltenden, homogenen, kalkdichten Konkrementschatten, ca. $^1/_2$ cm rechts neben dem unteren Rand des LW_2 (Abb. 6). Röntgendiagnose: Lithiasis pancreatica.

Abb. 6.

Sektion: S. Nr. 217/38.

Das Pankreas ist groblappig, blaß, gelblich-weiß, z. T. fettdurchwachsen. Verkalktes Konkrement, wahrscheinlich im Ausführungsgang, das umliegende Gewebe entzündlich infiltriert, teilweise auch Nekrosen.

Fall. 7. Z., M. 81 J., Chir. Klin., Fol. Nr. 81/38.

Bei der Spitalaufnahme der Patientin war der Stuhl blutig verfärbt; keine Schmerzen, keine Obstipation. Abdomen leicht aufgetrieben, nirgends druckdolent. Urin: o. B.

Die Patientin wird wegen Abdominal-Tumor (?) zur Röntgenuntersuchung überwiesen.

Das *Röntgenbild* ergibt rechts neben dem Dornfortsatz des LW_1 und im Wirbelzwischenraum LW_1-LW_2 rechts drei ca. stecknadelkopfgroße, rundliche, scharf begrenzte und kalk-



Abb. 7.



Abb. 8.

dichte Konkrementschatten (Abb. 7). Röntgenologische Diagnose: Lithiasis pancreatica.

Sektion: S. Nr. 1065/38.

Das Pankreas ist ziemlich groß, langgestreckt, auf Schnitt gelblich, vom deutlichen Läppchenbau. Es zeigt Verschwielung und Sclerosierung mit umbeschriebener Nekrose und feiner Kalksalzeinlagerung im Pankreaskopf.

Fall 8. C., E. 64 J., Med. Klin., Fol. Nr. 189/39.

Seit 1934 Diabetes mellitus. 1937 stellte der Arzt einen Ikterus fest, der nie ganz verschwunden ist. Während des Spitalaufenthaltes traten die diabetischen Erscheinungen noch stärker in den Vordergrund, hingegen die ikterischen traten allmählich zurück, jedoch nie ganz. Stuhl: breiig, schmierig, gelblich, übelriechend, gehäuft. Klagen über ein „Vernichtungsgefühl" im Epigastrium, Schwitzen, Uebelkeit, Erbrechen, Müdigkeit und Meteorismus.

Einweisung zur röntgenologischen Untersuchung mit der Diagnose: Diabetes mellitus. Leberpfortentumor (?).

Die *Leeraufnahme* des Abdomens zeigt in der Höhe des LW_3 rechts oberhalb dessen Querfortsatzes, ca. 1 cm neben dem Wirbelkörper, unmittelbar am lat. Rand des Psoas, einen unregelmäßig und scharf begrenzten, homogenen, stacheligen, 4 : 6 mm im Durchmesser messenden kalkdichten Konkrementschatten (Abb. 8). Unsere Diagnose: Pankreasstein.

Sektion: S. Nr. 157/39.

Das Pankreas ist hochgradig verändert, der Kopf durch einen lappigen festen Tumor stark vergrößert, Mitte und Schwanzteil vollkommen atrophisch, daselbst der Pankreasgang etwas erweitert. Primäres Ca des Pankreaskopfes mit Metastasen in regionären epigastrischen und portalen Lymphdrüsen. Vollkommene Verlegung des Ductus pankreaticus; dadurch bedingte Erweiterung desselben im Schwanzteil,

hochgradige Atrophie des von Ca freien Pankreas. Großes Konkrement im Pankreaskopf.

Fall 9. H., W. 53 J. Med. Klin., Fol. Nr. 1212/32.

Die Patientin ist wegen Lebercirrhose, Ikterus, Ascites auf der Klinik.

Leeraufnahme: Links in der Höhe der 12. Rippe zahlreiche, in einer Gruppe zusammenliegende, runde, teilweise unregelmäßig begrenzte, kalkdichte Konkrementschatten (Abb. 9). Diagnose: Pancreolithiasis.

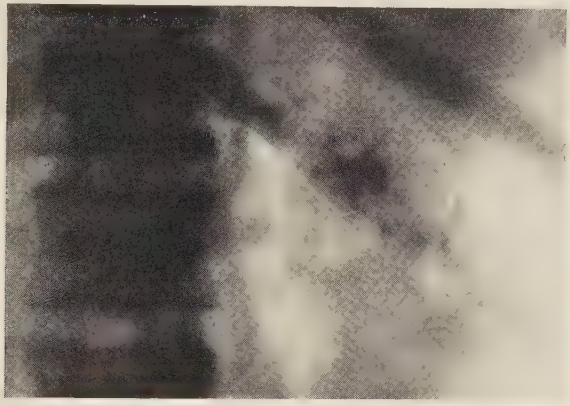

Abb. 9.

Sektion: Nr. 420/32.

Atrophische Lebercirrhose. Pankreas hochgradig fettdurchwachsen, z. T. bindegewebig verödet. Pankreasgang stark desquamiert. Im Gewebe der hintern Pankreaspartie stecken ganz harte, stecknadelkopf- und größere Konkrementeinlagerungen.

Lokalisation der Pankreassteine im Röntgenbilde.

Kalkhaltige Steine der Bauchspeicheldrüse geben im Röntgenbilde der Leerübersichtsaufnahme des Abdomens im Bereiche des ThW_{12}, LW_1, LW_2 (ev. LW_3) und zu beiden Seiten davon, homogene und gut abgegrenzte Schatten *(Brook, Hess, Lindsay, Lüdin, Meyer, Morrison* und *Bogan, Orth, Oehnell, Körte, Marshall,* u. a.). Außerdem kann man durch eine richtige Aufnahme die Zahl, Form, Anordnung und Lokalisation feststellen *(Haring, Hodgson, Jacquelin* und *Quénu, Kraan* und *Meyler, Schöndube, Zuckschwerdt, Rockwern* und *Snively).* In jedem Röntgenbilde, wo solche Schatten in der oben beschriebenen Gegend vorkommen, ist immer die Möglichkeit einer Lithiasis pancreatica diagnostisch in Betracht zu ziehen.

Chauffard gibt für die Lokalisation und Projektion des Pankreas auf die Hautoberfläche eine Zone pancréatico-cholédocienne an (Abb. 10a). Diese Schemalokalisation des Pankreasareals scheint besser zu sein als die angegebenen vagen Druckpunkte *(Guleke, W. Gross)*. *W. Gross* glaubt durch Linksverdoppelung der *Chauffard*'schen Zone den Pankreasbezirk gewonnen zu haben, der den palpablen Teil des Organs begrenzt (Abb. 10b).

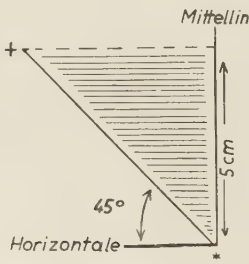

Abb. 10a. Zone pancréatico-cholédocienne nach *Chauffard*.

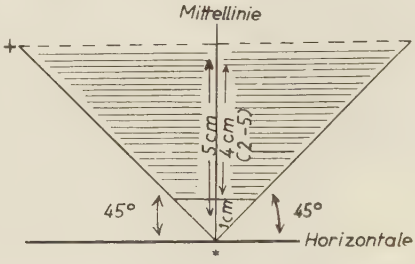

Abb. 10b. Pankreasbezirk. nach *W. Groß*.

\+ = Gegend der Papille,
* = Nabel.

Sitz der Steine im Pankreas:

Die Steine können in allen Abschnitten des Organs, sowohl im Ausführungsgang als auch im Parenchym, angetroffen werden. Sie haben jedoch ihren Sitz am häufigsten im Kopfteil. Oft sind die Steine beweglich, zumal wenn sie glatte oder gar facettierte Oberfläche haben; doch können sie auch mit der glatten Oberfläche fest der Wand adhärieren *(Henry)*. Stets unbeweglich sind die mit Ästen und Fortsätzen versehenen Konkremente, die sich bis in die Nebengänge hinein fortsetzen *(Schupmann)*.

Zahl der Pankreolithen:

Es kommen solitäre und multiple Steinbildungen vor. In den meisten Fällen sind sie aber in der Mehrzahl vorhanden. *Carnot* berichtet über einen Fall mit ca. 300 Pankreassteinen.

Form der Steine:

Sie kann sehr verschieden sein; rundlich, elipsoid, keulenförmig. Die Konkremente sind oft mit zackigen Fortsätzen und dentritischen Verzweigungen versehen *(Lüdin)*. Die Oberfläche ist rauh oder glatt, bisweilen sehr schön facettiert.

Konsistenz: in der Regel fest.

Geschlecht der Pankreassteinträger:

Das Verhältnis 2 ♂ : 1 ♀ wird von fast allen Autoren angegeben.

Darstellungsmöglichkeiten, Technik.

Leeraufnahme. Bei der Leerübersichtsaufnahme des Abdomens sind die Steine der Bauchspeicheldrüse direkt nachweisbar und richtig darstellbar. Dazu sind Aufnahmen in drei verschiedenen Richtungen notwendig, nämlich: 1. v. d.-Aufnahme, 2. d. v.-Aufnahme, 3. seitliche Aufnahme. Es ist überflüssig zu betonen, daß eine gute Reinigung des Magendarmkanals am Platze ist.

Garin, Bernay und *Giraud,* aber auch *Lüdin* fordern heute die Röntgenaufnahme und keine Durchleuchtung. Die Schärfe des Konkrementschattens werde nach *Garin, Bernay* und *Giraud* durch die fortgeleitete Aortenpulsation beeinträchtigt. *Loeper* et *Bioy, Haring* u. a. empfehlen bei der röntgenologischen Aufnahme unter anderem eine extrem kurze Belichtungszeit, bei der die Bewegung durch Aortenpulsation nicht störend zur Auswirkung kommt.

Stereoskopisches Verfahren. Durch die Stereoskopie lassen sich Lokalisation und Anzahl der Konkremente im Pankreas genau feststellen *(Teschendorf).* In seinem Lehrbuch der Differentialdiagnose der Erkrankungen der Bauchorgane betont *Teschendorf,* daß die Stereoskopie das sicherste und einfachste Mittel zur Darstellung der Pankreassteinaffektionen sei, weil man die Lage des Pankreaskopfes besonders unter gleichzeitiger Schleimhautreliefdarstellung des Duodenums gut abschätzen kann. Durch dieses Verfahren hält *Teschendorf* die Diagnose der Lithiasis pankreatica für durchaus nicht schwierig.

Die *Magenblähungsmethoden* nach *Engel* und *Lysholm, Kuhlmann,* sowie nach *Kleeberger* kommen hier nicht in Anwendung. Auch das Pneumoperitoneum hat keine befriedigende Resultate ergeben.

Lüdin empfiehlt ferner für die Lokalisation eines auf Pankreasstein verdächtigen Konkrementschattens die Aufnahme bei eingeführter Duodenalsonde.

Differentialdiagnose der Lithiasis pankreatica.

Die Deutung des Befundes und die richtige Darstellung der Pankreassteinaffektion im Röntgenbilde ist, auch heute noch, keineswegs immer einfach und zweifelsfrei. Es können mancherlei Fehler unterlaufen, wie *Körte* in seiner Arbeit bemerkt.

Zur Verwechslung geben Anlaß: *Gallen-, Choledochus-* und *Nierensteine (Lüdin, Lazarus, Irsigler, Wolf* und *Tietze, Jacquelin* und *Quénu, Brook, Teschendorf,* u. a.). Diese Affektionen lassen sich wohl bei eingehender Röntgenuntersuchung durch entsprechendes Vorgehen (Urographie, Cholecystographie) ausschließen.

Die *verkalkte Nebennierentuberkulose,* die vielleicht noch in Frage kommen könnte, fällt im Seitenbild in den Wirbelschatten oder hinter denselben.

Bei allen unklaren Fällen sollte man nicht unterlassen, durch eine gründliche Untersuchung des uropoetischen Apparates einen erheblichen Teil der diagnostischen Zweifel zu beseitigen, die sich bei einer Erkrankung der Nieren und Harnwege einstellen. Die Verfeinerung der Diagnostik der Nieren- und Gallenblasenerkrankungen dürfte gegenüber früheren Jahrzehnten eine Fehldiagnose seltener werden lassen.

Verkalkte Lymphoglandulae lumbales (Lüdin, Peutz, Hartmann, Hodgson, Kleeberger, u. a.). Die verkalkten Mesenterialdrüsen finden sich meistens multipel verteilt *(Lüdin),* und die Verlaufsrichtung ist eine andere. In Zweifelsfällen muß man sich immer die Topographie der Lymphbahnen und der regionären Lymphknoten vergegenwärtigen. Bei Einzellokalisation der Gegend des Duodenalwinkels wird die Form des Schattens, die für Pankreassteine typische Lokalisation in der Höhe des LW_1-LW_2, und bei der Seitenaufnahme die Lokalisation vor dem Wirbelkörper, uns behilflich sein.

Welche Schwierigkeiten aber auch in dieser Hinsicht bestehen, demonstriert ein Fall von *Peutz,* bei dem das Röntgenbild einen kirschgroßen, kalkdichten, als Pankreasstein gedeuteten Konkrementschatten ergab; man fand aber bei der Operation eine kleine, verkalkte Mesenterialdrüse.

Gefäßverkalkungen und Phlebolithen (Lüdin, Peutz, Hohenner, Gross, Matthes, Romcke, Svartz, u. a.). Phlebolithen bedingen ähnliche Schatten wie die Pankreassteine. Dasselbe gilt, mit noch größerer Häufigkeit, für eine Sklerose der Art. lienalis oder ein verkalktes Aneurysma derselben. Verkalkungen der Gefäße werden sich jedoch nur selten auf den Pankreasraum beschränken. Bei den Untersuchungen von *Lüdin* wurden Verkalkungen der Art. lienalis auffallend häufig angetroffen. *Matthes* zitiert die Beobachtung von *Hinerz,* wo an Stelle eines röntgenologisch vermuteten Pankreassteines eine Verkalkung der Art. lienalis gefunden wurde.

Bei einem Fall von *Peutz* wurde die Diagnose Lithiasis

pancreatica ebenfalls vor der Operation als sicher angesehen. Die Operation zeigte aber eine Verkalkung in der Wand des Aneurysmas der abnorm geschlängelten und vom Pankreas überdeckten Art. lienalis.

Hohenner fand bei seinem 49jährigen Patienten auf dem frontal aufgenommenen Röntgenbild zahlreiche, kalkdichte Konkrementschatten in der Pankreasgegend, die bei genauerer Analysierung als Teilstücke von senkrecht verlaufenden Kalkbändern anzusehen sind. *Hohenner* nimmt an, daß es sich wahrscheinlich um eine verkalkte Aorta abdominalis handle.

Kalkinkrustationen, welche vielleicht zur Verwechslung mit Pankreassteinen führen könnten, kommen gelegentlich in den unteren Rippenknorpeln *(Körte, Schmieden),* und in Pankreaszystenwand *(Wolff)* vor.

Psammomkörper: Lüdin und *Scheidegger* erwähnen in ihrer Arbeit, 1941, Psammomkörper in einer Pankreasmetastase, die von einem Psammomkarzinom des Ovariums ausging.

Verkalkter Fibromknoten der Dickdarmwandung (Schweizer). Der Vollständigkeit halber sei hier noch auf die Arbeit von *Schweizer* hingewiesen, der 1938 über einen Fall mit verkalktem Fibromknoten der Dickdarmwandung berichtet. Die v. d.-Aufnahme ergab einen kirschkerngroßen, kalkdichten Schatten, ca. 2 Qf. links vom Querfortsatz des LW_2 liegend. Bei der Autopsie fand man an der Stelle des Schattens im Röntgenbilde ein kirschgroßes hartes Gebilde, welches der Colonaußenwand „breitbasig, gestielt" aufsaß. Die Sektion ergab ein verkalktes Fibrom des Dickdarms.

Zusammenfassung.

Es werden soweit zugänglich alle röntgenologisch in vivo nachgewiesenen Pankreassteinfälle, die in der Literatur bis November 1941 niedergelegt worden sind, zusammengefaßt. Es sind 34 Fälle beschrieben, bei denen die röntgenologische Diagnose durch Sektion (16 Fälle) oder durch Operation (18 Fälle) bestätigt wurde, ferner 29 Fälle mit röntgenologischer Pankreassteindiagnose, die weder autoptische noch operative Bestätigung fanden.

Bei neun eigenen Beobachtungen wurde neben den kurz erwähnten klinischen Symptomen hauptsächlich der in vivo erhobene röntgenologische Befund berücksichtigt, welcher später durch Sektion bestätigt wurde. Mitteilung des Sektionsbefundes.

Die Darstellungsmöglichkeit der Lithiasis pankreatica im Röntgenbilde und deren Differentialdiagnose werden eingehend besprochen.

Summary.

All available cases of pancreas stone, radiologically proved in vivo, mentioned in literature up to November 1941 are summarised. Description of 34 cases in 16 of which the X ray diagnosis was confirmed by post mortem and by operation in 18, furthermore 29 cases with X ray pancreas diagnosis, unconfirmed either by post mortem or operation.

In 9 personal observations, the chief X ray in vivo finding later confirmed by post mortem is, in addition to the clinical symptoms, considered. Data of the post mortem.

Discussion of the possibility of X ray revelation of lithiasis pancreatica and its differential diagnosis.

Résumé.

Résumé de tous les cas de lithiase pancréatique découverts radiologiquement *in vivo* et parus dans la littérature jusqu'en novembre 1941, dans la mesure où celle-ci était accessible. Description de 34 cas dans lesquels le diagnostic radiologique fut confirmé soit à l'autopsie (16 cas), soit opératoirement (18 cas); en outre, 29 cas diagnostiqués radiologiquement, mais non contrôlés.

L'A. mentionne brièvement les symptômes cliniques de 9 cas personnels pour étudier plus particulièrement les constatations radiologiques faites *in vivo,* constatations qui furent confirmées ultérieurement à l'autopsie. Procès-verbal de celle-ci.

L'A. discute enfin le diagnostic différentiel et la possibilité de mettre radiologiquement en évidence la lithiase pancréatique.

Riassunto.

Sono riassunti tutti i casi di concrementi pancreatici „in vivo" scoperti radiologicamente che risultano nelle letteratura fino al novembre 1941.

Si tratta di 34 casi nei quali la diagnosi radiologica è stata confermata dalla autopsia (16 casi) o dall'intervento chirurgico (18 casi) e inoltre di 29 casi, colla diagnosi radio-

logica di concrementi pancreatici che non son stati confermati nè dall'autopsia nè dall'operazione chirurgica.

In 9 casi osservati personalmente, oltre ad una breve descrizione della sintomatologia clinica, è considerato il reperto radiologico constatato "in vivo", confermato più tardi dall' autopsia, della quale è data pure una relazione.

Sono discusse in seguito dettagliatamente le possiblità di dimostrazione radiologica della litiasi pancreatica e la relativa diagnosi differenziale.

Literaturverzeichnis.

Ackman, D. F. and *Ross, A.*, Surg., Gynec., Obst., Vol. LV, P. 90/95, 1932. — *Assmann, H.*, Fortschr. Röstr. 18, S. 242/244, 1911. — *Baldoni, A.*, Beitrag zur Chemie der Pankreassteine. Untersg. z. Naturlehre des Menschen und Tiere. Moleschott 17, S. 91, Gießen, 1900. — *Béclère, H. P.* and *Wolmoth*, Acad. Chir. 62, 1426, 1936. (Zit. im Zbl. Radiolog. 25, 169, 1937). — *Beling, Abbott, C.*, Amerc. J. Digest. Diseases, Vol. VII, No. 6, P. 873, 1939. — *Bost, T. C.*, Pancreatic Lithiasis, Amer. J. Surg. 29, 85, 1935. — *Brook, W. F.* Lancet II, P. 873/878, 1939. — *Carnot, P.* Maladies des glandes salivaires et du pankréas. Paris, Bailliére et Fils 1922 (zit.: Hb. inner. Medizin, Bergmann und Staehelin, Bd. III/2, S. 1069, Berlin, 1938). — *Case, J.*, Diskussionsbemerkung zu Seeger, Radiol. Bd. 19, S. 126/138, 1928. — *Chauffard*, zit. von Gross, W. (s. d.). — *Collin, H. A.*, J. Jowa M. Soc., 24, 277, 1934. — *Duval*, P., Bull. med. 35, P. 975, 1921. — *Dzialsozynski*, v. Langenbecks Arch. f. Chir. Bd. 152, S. 219, 1928. — *Engel* and *Lysholm*. Acta Radiol., Vol. XV, P. 635, 1934. — *Engelstad, B. R.* and *Romcke, O.*. Acta Radiologica, Vol. XVII, P. 79/84, 1936. — *Friedländer, E.*, Berl. Ztschr. f. kin. Med. 128, S. 184/191, 1935. — *Friedrich* und *Hoesch*, Fortschr. Röstr. 36, S. 334, 1927. — *Garin, Ch., Bernay, P., Giraud, M.*, Arch. mal. appar. digest. 24, P. 590, 1934. — *Gillies, C.*, Amerc. J. Roentg. 41, P. 42, 1939. — *Giudiceandra*, Policl., P. 33, 1896. — *Glaessner, K.*, S. belge Gastr. 4, P. 725, 1938. — *Griessmann, H.*, Bruns Beitr. Klin. Chir. Bd. 172, 230 (1941). — *Gross, O.*, Konkremente im Pankreas (in: Gross, O. und Guleke, N., Die Erkrankungen des Pankreas, Berlin, S. 206, 1924). — *Gross, W.*, Arch. klin. Chir. 152, S. 214, 1928. — *Guleke, N.*, Die Behandlung der Pankreassteine (zit.: in Kraaz, s. d.). — *Haenisch*, Einführung in die Röntgenologie, Leipzig, 1941. — *Haggard, D. W.* and *Kirtley, A. J.*, Ann. Surg., Vol. 109, P. 809, 1939. — *Haring, W.*, Ergebn. med. Strahlenforschg. 6, S. 407, 1933. — *Hartmann, H. R.*, Ann. Surg., Vol. 82, P. 956, 1925. — *Heiberg, K. H.*, Krankheiten des Pankreas. Hb. ges. path. Diagn. u. Ther. der Pankreaserkrankungen, Wiesbaden, 1914. — *Henry*, Journ. de chim. med., P. 273, 1855. — *Hess*, Radiology 10, P. 342, 1928. — *Heyn*, Verh. dtsch. Ges. Urol. S. 124, 1927 u. S. 587, 1929 (zit.: Teschedorf, s. d.). — *Hinz*, Dtsch. med. Wschr. 6, S. 205, 1923. — *Hodgson, H. K. G.*, Brit. J. Radiol. 5, P. 783, 1932. — *Hoechstetter, S.*, Amerc. J. Roentg. Vol. 37, P. 33, 1937. — *Holm, E.*, Über Pankreassteine, Ugeskr. f. Laeg. (dän.) 88, P. 398/400, 1926. — *Holm, Fr. O.*, Acta Radiologica Vol. XXII, S. 628,

1941. — *Hohenner, K.,* Verhdl. ges. Verd. u. Stoffwkrh., XIV. Tagung 1938, Leipzig, 1939. — *Jacquelin, Ch.* et *Quénu, J.,* Arch. mal. appar. digest. 17, P. 394/410, 1927. — *Irsigler, F. J.,* Zbl. Chir. 32, S. 2006/16, 1931. — *Kaliebe* und *Hoffmann,* Dtsch. med. Wschr., S. 1385, 1941, II. — *Katsch* und *Brinck,* Pankreaserkrankungen, Hb. inner. Med. v. Bergmann und Staehelin, Bd. III/2, S. 1070/71, J. Springer, Berlin, 1938. — *Kini, G. M.,* Brit. J. Surg., Vol. XXV, P. 705/706, 1937/38. — *Kirklin,* Radiol. Bd. 10, P. 126/138, 1928. — *Kjelberg, S. R.,* Nord. med. Tidskr., P. 1404, 1934 (zit.: Teschendorf, s. d.). — *Kleeberger, J.,* Lancet I, 453. — *Körner, E.,* Rö-praxis S. 475, 1938. — *Körte, W.,* Erg. ges. inn. Med. Bd. 12, S. 179, 1928. — *Kraan, J. K.* en *Meyler, L.,* Nederl. tijd. Geneeskunde No. 18, P. 1695, Mai 1940. — *Kraaz, H.,* Über Pankreassteine, Diss. Berlin, 1930. — *Kuhlmann, F.,* Verhd. dtsch. ges. inn. Med. S. 453, 1938. — *Labbé, M.,* Bull. Soc. med. Hôp. Paris III, 53, P. 594, Mai 1936. — *Laquarriére, A.* et *Gariépy, H.,* J. Radiol. 23, P. 167, 1939. — *Lazarus, P.,* Beitrag zur Pathologie und Therapie der Pankreaserkrankungen mit bes. Berücksichtigung der Cysten und Steine. Berlin 1904. — *Lindsay, C. E.,* Lancet II, 203, P. 612, 1922. — *Derselbe,* Lancet I, 214, P. 700, 1928. — *Löffler, M.,* Arch. Verdgskr., Bd. 63, S. 249, 1938. — *Loeper, M.* et *Bioy, E.,* Nutrition Paris 6, P. 231/269, 1936 (zit.: Kraan en Meyler s. d.). — *Lossen, H.,* Die Röntgenuntersuchung der Bauchspeicheldrüse. Röntgendiagnostik, 5. Auflage, Lehmanns Med. Atlanten, Bd. 7, Lieferung 5, S. 926, 1938. — *Lüdin, M.,* Schw. med. Wschr., S. 692, 1934. — *Derselbe,* Rö-praxis 8, S. 462, 1936. — *Derselbe,* Acta Radiologica Vol. XIX, S. 348, 1938. — *Derselbe,* Arch. Verdskrh. 63, S. 273, 1938. — *Derselbe* und *Scheidegger,* Klin. Wschr. 27, S. 690, 1941. — *Marshall, W. A.,* Radiology 31, P. 562/566, 1938. — *Matthes,* Über Pankreasaffektionen (zit.: Teschendorf, s. d.) — *Mayo* and *Robson.* — *Meyer,* Zblt. Chir. S. 2440, 1928. — *Morrison, L. B.* and *Bogan, J. K.,* New England J. Med. 199, P. 1129, 1928 (zit.: Teschendorf, s. d.). — *Oehnell, H.,* Acta med. Scand. Bd. 71, P. 10, 1929. — *Opitz,* Über Konkretion im Pankreas, Diss. Kiel, 1901. — *Orth, O.,* Zblt. Chir. 20, S. 1220, 1927. — *v. Pannewitz, G.,* Rö-praxis 13, S. 52/57, 1941. — *Perman, E.,* Acta chir. Scand. (Stockh.), 61, P. 23, 1926. — *Peutz, J. L. A.,* Dtsch. med. Wschr. 6, S. 178, 1923. — *Pförringer,* Fortschr. Röstr. 19, S. 74, 1912. — *Quénu, J.,* Bull. Soc. nat. Chir., Paris 53, P. 204, 1927. — *Derselbe,* Bull. soc. nat. chir., Paris 59, 1933. — *Riese, H.,* Die Chirurgie des Pankreas. In Kürschner-Nordmann: Die Chirurgie, Bd. 6, S. 161/228, Berlin/Wien 1927. — *Rockwern, S. S.* and *Snively, D.,* Arch. Intern. Med., Vol. 65, P. 873, 1940. — *Romcke, O.,* Acta med. Scand. 8, P. 214, 1936. — *Schmieden* und *Sebening,* Arch. klin. Chir. 148, S. 319, 1927. — *Schöndube, W.,* Rö-praxis 4, S. 1095, 1931. — *Schupmann,* Hufelands J. prakt. Heilk. 92, 4. Stück 41 (zit.: Opitz, s. d.). — *Schweizer, P.,* Radiol. Rundschau, Bd. VII, Heft 2/4, S. 194, 1938. — *Seeger, St. J.,* Radiology 10, P. 126, 1928. — *Sennet, N. Stanley,* Brit. Med. J., Vol. II, P. 1154, 1929. — *Simmonds, M.,* Fortschr. Röstr. 30, S. 81, 1923. — *Snell, M. A.* and *Comfort, W. M.,* Amerc. J. Digest. Diseases, Vol. IV, 215, June 1937. — *Dieselben,* Amerc. J. Digest. Diseases, Vol. VIII, P. 237, July 1941. — *Svartz, Nanna,* Acta med. Scand. Bd. 76/78, S. 219, 1936. — *Teschendorf, W.,* Lehrbuch der röntgenologischen Differentialdiagnose der Bauchorgane, S. 410 und 450, 1937. — *Thomason, T. H.,* Pancreatic lithiasis. South. Surgeon 2, P. 281, 1933. — *Tzschirntsch, K.,*

Z. Urol. 29, S. 639, 1935. — *Vallery-Radot, Pasteur, Miget, A.* et *Gauther, Villars, P.,* Bull. Soc. med. Hôp. Paris 49, P. 1118, 1933. — *Vespignani, A.,* Atti dell'VIII congresso italiano di radiologica medica, P. 171, 1928. — *Vogeley, P.,* Über die Steinbildung in der Bauchspeicheldrüse, Diss., Jena, 1934. — *Willer, H.,* Münch. Med.Wochenschrift 32, S. 1375, 1931. — *Witserspoon, J.,* South. M. J. *11,* 1064, 1937. — *Wolf, G.* und *Tietze, A.,* Klin. Wschr. 25, S. 1182, 1928. — *Wolff,* Bruns Beiträge klin. Chir. 74, S. 487 (zit.: Lüdin 1938, s. d.). — *Zuckschwerdt, L.,* Fortschr. Röstr. 39, S. 469, 1929.

Zum Schlusse ist es mir eine angenehme Pflicht, Herrn Prof. *M. Lüdin* für die mannigfache Anregung und Mithilfe meinen besten Dank auszusprechen.